

Enterocolitis necrotizante complicada con neumatosis portal en un recién nacido prematuro. Reporte de caso

Necrotizing enterocolitis complicated with portal pneumatosis in a premature newborn. Case report

Sendy Montes^{1,a}, Carlos Carrasco^{2,a}

RESUMEN

La enterocolitis necrotizante es una enfermedad grave que afecta a recién nacidos en especial prematuros con una incidencia y morbimortalidad elevada. Constituye la emergencia gastrointestinal más frecuente en las unidades de cuidados intensivos neonatales. Presentamos el caso de un recién nacido con 8 semanas de edad que presentó una enfermedad gastrointestinal grave con neumatosis intestinal asociado a neumatosis portal, que fue confirmado por los hallazgos clínicos y quirúrgicos.

PALABRAS CLAVE: Enterocolitis necrotizante, radiografía abdominal, Recién nacido, sepsis, ultrasonografía. (Fuente: DeCS BIREME).

SUMMARY

Necrotizing enterocolitis (NE) is a serious condition that affects particularly pre-term newborns and it is associated with high morbi-mortality. NE is the most frequent gastrointestinal emergency condition in neonatal intensive care units. We present a case of an 8-week child who presented severe NE with portal pneumatosis confirmed by clinical and surgical procedures.

KEY WORDS: Necrotizing enterocolitis, abdominal radiography, infant, newborn, sepsis, ultrasonography. (Source: MeSH NLM).

INTRODUCCIÓN

La enterocolitis necrotizante (NEC) representa una entidad, que sigue siendo todo un reto para los neonatólogos de todo el mundo, ya que su etiología ha sido muy investigada y aún no se ha llegado a la causa específica, teniendo un desenlace fatal en los recién nacidos prematuros (1).

La enterocolitis necrotizante es secundaria a una compleja interacción de múltiples factores que

conducen a un aumento del flujo sanguíneo en el segmento de intestino afectado causando edema de la mucosa, isquemia y necrosis intestinal lo cual permite el paso de las bacterias y toxinas hacia la circulación sistémica, dando como resultado una respuesta inflamatoria generalizada grave, sepsis y muerte del recién nacido (2).

La enterocolitis necrotizante tiene una mortalidad de 20 a 40% en los recién nacidos de bajo peso al nacer y se incrementa hasta 64% si ocurriera perforación

1 Departamento de Radiodiagnóstico, Oncosalud, AUNA. Lima, Perú.

2 Departamento de Radiología Hospital Nacional Cayetano Heredia. Lima, Perú.

a Médico radiólogo.

REPORTE DE CASO / CASE REPORT

intestinal (3). Debido a la mayor tasa de mortalidad después de la perforación intestinal diversos estudios como la radiografía de abdomen simple nos permite reconocer los signos radiológicos que contribuyen a la detección temprana de isquemia o necrosis intestinal antes de su perforación y así mejorar potencialmente la morbilidad y disminuir la mortalidad por enterocolitis necrotizante.

Las proyecciones que deben incluir en la radiografía simple de abdomen son la posición supina con rayo vertical, considerada la técnica habitual, y la segunda en posición supina con rayo horizontal, la que por la condición del paciente permite detectar aire libre en la cavidad abdominal. El seguimiento de las radiografías simples de abdomen puede variar entre 6 a 24 horas dependiendo de la gravedad (5).

Caso clínico

Recién nacido prematuro de 25 semanas, sexo masculino nacido por cesárea y con sufrimiento fetal agudo. Las características al nacimiento fueron adecuado para edad gestacional (34,5 cm), de extremo bajo peso al nacer (850 g), perímetro cefálico (24 cm), meconio espeso y placenta friable. El APGAR fue 0 a los 5 y 10 minutos, periodo durante el cual se realizó reanimación cardiopulmonar y posteriormente fue trasladado a unidad de cuidados intensivos (UCI) neonatal con los diagnósticos de sepsis temprana, persistencia del *ductus* arterioso, enfermedad de membrana hialina y sufrimiento fetal agudo. El paciente fue intubado y recibió terapia respiratoria asistida, una dosis de surfactante, antibióticos de amplio espectro, alimentación parenteral. A los 4 días de vida inició alimentación enteral.

Los exámenes radiológicos fueron radiografía de tórax donde se evidenció un patrón reticular en vidrio deslustrado, que sugiere enfermedad de membrana hialina y radiografía de abdomen que mostró sombra de órganos sólidos e intestinos de morfología normal. Se realizó una ecografía transfontanelar apreciándose hemorragia intraventricular de grado III en el ventrículo derecho y grado II en el izquierdo.

La evolución fue favorable hasta los 55 días de nacido, día en el cual el paciente presentó de manera

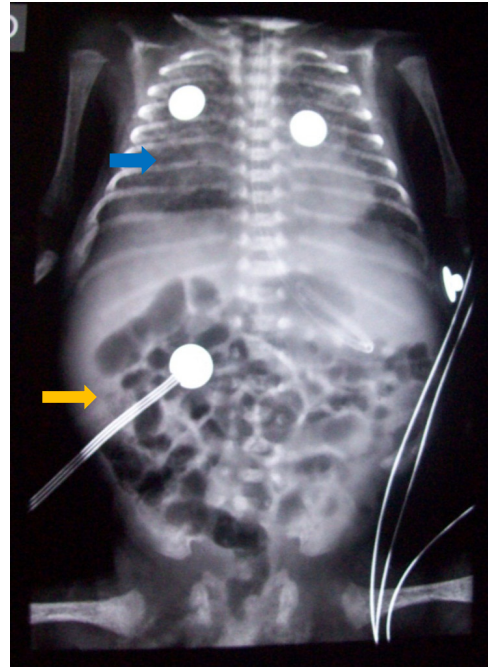


Figura 1. Patrón reticular en vidrio deslustrado (flecha azul) y la radiografía de abdomen órganos blandos e intestinos de configuración habitual (flecha naranja).

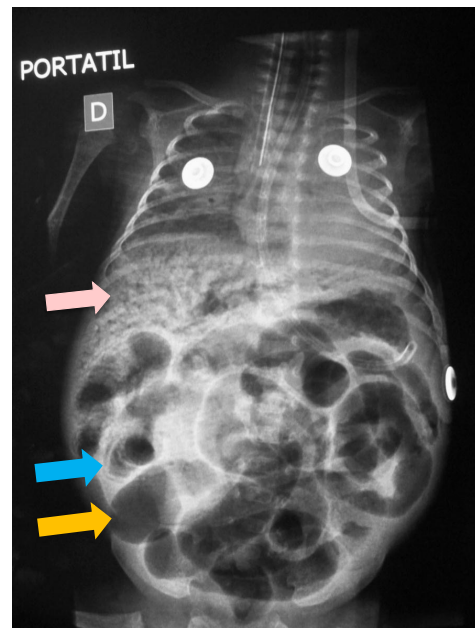


Figura 2. Radiografía abdominal portátil. Muestra asas intestinales dilatadas (flecha naranja) con neumatosis portal (flecha rosada) y neumatosis intestinal (flecha celeste).

súbita, vómitos, distensión abdominal y sangrado en heces. En el examen físico se encontró el abdomen globuloso, poco depresible y ausencia de ruidos hidroaéreos. La radiografía simple de abdomen mostró

REPORTE DE CASO / CASE REPORT

múltiples imágenes radiolúcidas lineales proyectadas en la pared intestinal (intramural), con una distribución circunferencial (signo de doble riel) a predominio del cuadrante superior derecho sugestivas de neumatosis intestinal. También se observó imágenes radiolúcidas lineales y ramificadas proyectadas sobre la sombra hepática sugestiva de neumatosis portal.

Con los hallazgos mencionados y la evaluación clínica, el paciente fue sometido a laparotomía exploratoria, encontrándose líquido sanguinolento con mal olor alrededor de 30 ml, perforaciones múltiples en yeyuno, íleon e intestino grueso con áreas necróticas e isquémicas. Se realizó lavado de cavidad abdominal, colocación de dren y cierre de pared. El paciente falleció a las pocas horas después de la cirugía.

DISCUSIÓN

En la década de 1960 se describió por primera vez a la isquemia perinatal asociado con asfixia del recién nacido y prematuridad como causa probable de Enterocolitis necrotizante (NEC)(6).

Los factores catalogados de mayor riesgo para la enterocolitis son en los recién nacidos menores de 28 semanas y los de extremo bajo peso al nacer (menos de 1 000 g) (7). Otros factores de riesgo a considerar son: asfixia perinatal, persistencia del *ductus* arterioso y cardiopatía congénita (8)

El cuadro clínico se caracteriza por intolerancia alimentaria, vómitos, diarrea y hematoquecia. También se asocia a síntomas inespecíficos y generalizados, incluyendo letargo, temperatura y presión arterial inestable (9). Entre los signos físicos están la distensión abdominal y en casos más avanzados, el eritema o decoloración de la pared abdominal, e incluso estados de shock en casos más severos (9).

El radiólogo desempeña un papel importante en el diagnóstico de NEC cuando los hallazgos clínicos son inespecíficos o poco contributivos. Los signos radiológicos pueden preceder a los signos clínicos y el radiólogo es quien está en condiciones de sospechar o diagnosticar las complicaciones que requieran cirugía (10).

Los hallazgos radiológicos como dilatación intestinal es inespecífico porque se puede presentar en otras enfermedades. El grado de dilatación intestinal por lo general se correlaciona con la gravedad clínica de la enfermedad y la distribución de las asas dilatadas, en exámenes seriados se relaciona con la progresión clínica desfavorable (10). Si el patrón asimétrico persiste y si la dilatación de las asas intestinales mantiene la misma apariencia fija en un área del abdomen en el seguimiento de las radiografías simples de abdomen son signos incipientes de diagnósticos y seguimiento de la enfermedad (11).

La neumatosis intestinal es también una señal temprana y patognomónica, que se presenta con mayor frecuencia en el intestino delgado distal y el grueso a nivel del cuadrante inferior derecho (12).

La neumatosis portal es una extensión de la neumatosis intestinal al sistema venoso portal que ha sido reportado en las radiografías simples de abdomen hasta en 30% en los recién nacidos con enterocolitis necrotizante, y están presentes por lo general en los casos de mayor severidad. Es importante diferenciar la neumatosis portal de la neumatosis del árbol biliar, lo cual es poco frecuente en el período neonatal y es de localización central en los conductos biliares de mayor calibre, en contraste con la neumatosis portal cuya distribución es más periférica (13).

La neumatosis peritoneal es el resultado final de la perforación intestinal y ocurre con mayor frecuencia en el íleon distal y el colon proximal. Es el único signo radiológico universalmente aceptado de intervención quirúrgica (9).

La radiografía simple de abdomen se mantiene como la modalidad de elección para la evaluación y el seguimiento de los recién nacidos con enterocolitis necrotizante, pero no está exenta de limitaciones técnicas (el posicionamiento del paciente y la superposición de tejidos blandos).

Actualmente se ha estado utilizando cada vez más la ecografía abdominal para el diagnóstico. Un estudio realizado en el Hospital for Sick Children in Toronto (Canadá) ha demostrado que la ecografía puede predecir resultados adversos en la enterocolitis necrotizante, sobre todo al mostrar neumatosis peritoneal y colecciones líquidas focales (4). Otro estudio realizado en la misma institución encontró que el adelgazamiento de la pared intestinal y la ausencia

REPORTE DE CASO / CASE REPORT

de la perfusión de la pared intestinal se relacionan con la necrosis de los intestinos (4).

La radiografía de abdomen es considerada en nuestro país como el examen estándar para el diagnóstico y seguimiento de los pacientes con esta patología. La sospecha clínica, los controles radiológicos y la disquisición de los diagnósticos diferenciales según los signos radiológicos y la edad del paciente pediátrico contribuyen en la toma de decisiones clínicas y quirúrgicas. En este caso fueron fundamentales los hallazgos radiológicos, ya que contribuyeron a la decisión del procedimiento quirúrgico.

Declaración de conflicto de intereses:

Los autores declaran que no presentan conflicto de intereses.

Correspondencia:

Sendy Montes
Departamento de Radiodiagnóstico.
ONCOSALUD-AUNA
Av. Guardia civil 571, San Borja. Lima 41- Perú
Correo electrónico: smontes@oncosalud.pe

REFERENCIAS BIBLIOGRÁFICAS

1. Epelman M, Daneman A, Navarro OM, et al. Necrotizing Enterocolitis: Review of State-of-the-Art Imaging Findings with Pathologic Correlation. *RadioGraphics*. 2007; 27(2): 285-305.
2. Kafetzis DA, Skevaki C, Costalos C. Neonatal necrotizing enterocolitis: an overview. *Curr Opin Infect Dis*. 2003; 16:349-55.
3. Hsueh W, Caplan MS, Tan X, et al. Necrotizing enterocolitis of the newborn: pathogenetic concepts in perspective. *Pediatr Dev Pathol*. 1998; 1: 2-16.
4. Kosloske AM, Papile LA, Burstein J. Indications for operation in acute necrotizing enterocolitis of the neonate. *Surgery*. 1980; 87:502-508.
5. Faingold R, Daneman A, Tomlinson G, et al. Necrotizing enterocolitis: assessment of bowel viability with color Doppler US. *Radiology*. 2005; 235:587-594.
6. Frey EE, Smith W, Franken EA Jr, Wintermeyer KA. Analysis of bowel perforation in necrotizing enterocolitis. *Pediatr Radiol*. 1987; 17:380-382.
7. Berdon WE, Grossman H, Baker DH, et al. Necrotizing enterocolitis in the premature infant. *Radiology*. 196; 83:879-887.
8. Rowe MI, Reblock KK, Kurkchubasche AG, et al. Necrotizing enterocolitis in the extremely low birth weight infant. *J Pediatr Surg*. 1994; 29: 987-991.
9. McElhinney DB, Hedrick HL, Bush DM, et al. Necrotizing enterocolitis in neonates with congenital heart disease: risk factors and outcomes. *Pediatrics* 2000; 106: 1080-1087.
10. Buonomo C. The radiology of necrotizing enterocolitis. *Radiol Clin North Am*. 1999; 37:1187-1198.
11. Daneman A, Woodward S, de Silva M. The radiology of neonatal necrotizing enterocolitis (NEC): a review of 47 cases and the literature. *Pediatr Radiol*. 1978;7: 70-77.
12. Santulli TV, Schullinger JN, Heird WC, et al. Acute necrotizing enterocolitis in infancy: a review of 64 cases. *Pediatrics*. 1975; 55:376-387.
13. Leonidas JC, Hall RT, Amoury RA. Critical evaluation of the roentgen signs of neonatal necrotizing enterocolitis. *Ann Radiol*. 1976; 19:123-132.
14. Kirks DR, O'Byrne SA. The value of the lateral abdominal roentgenogram in the diagnosis of neonatal hepatic portal venous gas (HPVG). *Am J Roentgenol Radium Ther Nucl Med*. 1974; 122:153-158.

Recibido: 09/04/2014
Aceptado: 23/06/2014