

Control imagenológico de un quiste óseo simple: reporte de un caso

Imagenological control of a simple bone cyst: case report

Rosa Elizabeth Cruz Sánchez^{1,2,a,b}, Víctor Calderón Ubaqui^{2a,c,d}, Ana Paola Trevejo Bocanegra^{2,e}, Nelson Edilbrando Mercado Portal^{3,4,5,f,g,h}

RESUMEN

El quiste óseo simple (QOS), es considerado un pseudoquiste por no tener tejido de revestimiento epitelial. Esta lesión es más frecuente en pacientes de sexo masculino afectando mayormente el maxilar inferior, comprometiendo la zona posterior mandibular con mayor frecuencia y también la zona sinfisaria. Algunos autores lo han relacionado a trauma o degeneración quística dejando una cavidad ósea vacía. Su diagnóstico suele ser por hallazgo radiológico, presentándose como una imagen radiolúcida unilocular o multilocular bien definida o irregular, de bordes corticalizados finos. Su característica principal es el festoneado circundante a las raíces de las piezas dentarias. En este artículo presentamos a un paciente de sexo masculino de 21 años, al cual le detectaron incidentalmente a través de la radiografía panorámica una lesión quística. Luego de 2 años de seguimiento imagenológico, se evidenció la disminución de la lesión.

La finalidad de éste reporte es presentar las características imagenológicas de los quistes óseos simples.

PALABRAS CLAVE: Osteólisis, quistes óseos, vasos sanguíneos.

¹ Universidad Alas Peruanas. Piura, Perú.

² Universidad Peruana Cayetano Heredia. Lima, Perú.

³ Universidad San Andrés. Lima, Perú.

⁴ Universidad Nacional del Altiplano. Puno, Perú.

⁵ Universidad Privada Franklin Roosevelt. Huancayo, Perú.

^a Cirujano dentista.

^b Egresada de la especialidad de Radiología Bucal y Maxilofacial.

^c Especialista en Radiología Oral y Maxilofacial.

^d Docente asociado de la especialidad de radiología bucal y maxilofacial.

^e Docente auxiliar de la especialidad de radiología bucal y maxilofacial

^f Especialista en ortodoncia y ortopedia maxilar.

^g Magister en estomatología.

^h Docente asociado

SUMMARY

The simple bony cyst (SBCs) is considered a pseudocyst because it does not have epithelial lining tissue. This lesion is more frequent in male patients, mainly affecting the lower jaw, involving the posterior mandibular area more frequently and also the symphyseal area. Some authors have related it to trauma or cystic degeneration leaving an empty bone cavity. Its diagnosis is usually by radiological finding, presenting as a well-defined or irregular unilocular or multilocular radiolucent image, with thin corticalized edges. Its main characteristic is the scalloping surrounding the roots of the teeth. In this article, we present a male patient of 21 years, who was detected incidentally through the panoramic radiography a cystic lesion. After 2 years of imaging follow-up, the decrease in the lesion was evidenced.

The purpose of this report is to present the imaging characteristics of simple bone cysts.

KEYWORDS: Osteolysis, bone cysts, blood vessels. (MeSH)

INTRODUCCIÓN

El quiste óseo simple (QOS) es conocido también como: cavidad ósea progresiva, cavidad ósea idiopática, quiste óseo unicameral, quiste de extravasación y quiste óseo hemorrágico(1-6), es una lesión no neoplásica que no está recubierta por tejido epitelial, pero si rodeado por paredes óseas siendo considerado un pseudoquiste (1,5,7). La Organización Mundial de la Salud (OMS) lo clasifica dentro de *lesiones de células gigantes y quistes óseos*(4,8). Ocupa entre el 1% - 1,2% de los quistes maxilares comprometiendo la región de cuerpo mandibular con mayor frecuencia y presentándose también en la zona sinfisaria (1,2,4,6,7,9,10), y el 2% se presenta en huesos largos, siendo más común en el húmero y tibia.(1,4-6,11) Es más frecuente en varones entre 2 y 75 años, pero el 57% -70% de todos los casos son diagnosticados entre la segunda y tercera década de vida (1,4,6,9-11). Existen 4 posibles causas del origen del QOS: se considera que un coágulo de sangre intra-óseo producido por trauma, se degrada y da como consecuencia una licuefacción de éste, dejando una cavidad vacía. Otra teoría es, una alteración del metabolismo óseo por cualquiera de los cambios bioquímicos y hormonales, lo que resulta en osteólisis (7,10,11). También se considera una degeneración quística de algún tumor previo o alteración en el proceso de osificación(5-7).

Suele ser diagnosticado por hallazgo radiológico (2-4,6,11). Se presenta como una imagen radiolúcida unilocular o multilocular bien definida o irregular, de bordes corticalizados finos, usualmente presenta

un aspecto festoneado a nivel de las raíces dentarias(1-7,11), el 14.83% de los casos puede presentar borramiento o ausencia de la lámina dura;(1,11) en zona de molares se observa por encima del canal mandibular (4,11) y algunos estudios reportan lesiones bilaterales o en el cóndilo mandibular(10,11).

El diagnóstico diferencial del QOS incluye: queraquiste principalmente por no deformar la zona, ser asintomático, vitalidad de los dientes próximos a la lesión; así mismo por los hallazgos tomográficos incidentales suele ser festoneado alrededor de las raíces. Sin embargo, también se podría considerar al quiste periodontal lateral, lesiones fibroósicas, quiste dentígero, quiste óseo aneurismal, granuloma central de células gigantes, tumor odontogénico adenomatoide, ameloblastoma (1,3,9,11,12) e incluso un defecto óseo de Stafne.(8) Existe una asociación del QOS con displasia ósea florida, odontoma, hipercementosis entre otras, en las cuales las características clínicas y radiológicas varían (13,14).

El objetivo de éste reporte es presentar las características imagenológicas de los quistes óseos simples y la remisión espontánea parcial de esta lesión.

Presentación del caso

Paciente masculino de 21 años de edad, refiere haber iniciado su tratamiento de ortodoncia a los 12 años de edad, por un periodo de 2 años 6 meses. Posteriormente le colocaron aparatos de contención removible en maxilar superior (usándolo por 1 año 6 meses) y

fijo en maxilar inferior (hasta la actualidad).

El año 2014 acude para que le retiren la aparatología fija y le indicaron una radiografía panorámica de control (figura 1), donde se evidenció una imagen radiolúcida unilocular de límites definidos, de bordes parcialmente corticalizados de forma ovalada, ubicada en zona sinfisaria y parasinfisaria, extendiéndose desde mesial de la pieza 34 hasta mesial de 43 y desde los ápices de las piezas 33-43 hasta aproximadamente 5-7 mm del reborde basal. Clínicamente no refirió sintomatología alguna y la sensibilidad de la zona no estaba alterada; sin embargo, como antecedente refiere que en el año 2010 tuvo un accidente automovilístico en el cual hubo traumatismo de la clavícula del lado izquierdo y no refiere alteración en la zona maxilofacial.

A partir de los hallazgos radiológicos, el tratante optó por indicar una tomografía computarizada de haz cónico (TCHC) con un ancho de ventana de 10mm x11 mm estableciendo detalles compatibles con el diagnóstico de un QOS.

El corte axial reveló una imagen hipodensa de 22,9mm de mesial a distal y de 11.1mm de lingual a vestibular, con adelgazamiento de las corticales óseas lingual y vestibular, sin expansión de las mismas (figura 2).

En el corte sagital se observó una longitud en sentido

céfalo-caudal de 19.3mm y una longitud buco-lingual de 10.7mm de ancho y ausencia de compromiso dental (figura 3).

En el corte coronal a nivel de premolares presentó una longitud mesio-distal de 21.4mm y una altura de 17,5mm (figura 4).

Se decidió no intervenir la lesión realizando un seguimiento radiológico de la lesión anual.

En el año 2016 se realizaron los mismos exámenes para el control imagenológico de la lesión. La radiografía panorámica continuó mostrando la imagen radiolúcida en zona sinfisaria y parasinfisaria (figura 5). El corte axial de la TCHC reveló una imagen hipodensa de 20,4mm de mesial a distal y de 9,8 mm de lingual a vestibular (figura 6). En el corte sagital se apreció una longitud en sentido céfalo-caudal de 17,6mm y una longitud buco-lingual de 9.3mm de ancho y ausencia de compromiso dental (figura 7). En el corte coronal a nivel de piezas premolares mostró un ancho de 17,3mm y una altura de 14,2mm (figura 8).

Al haber encontrado una disminución significativa de la lesión, los odontólogos tratantes junto con el paciente decidieron seguir con los controles periódicos anuales, indicando la toma de radiografía panorámica y TCHC con los mismos equipos.

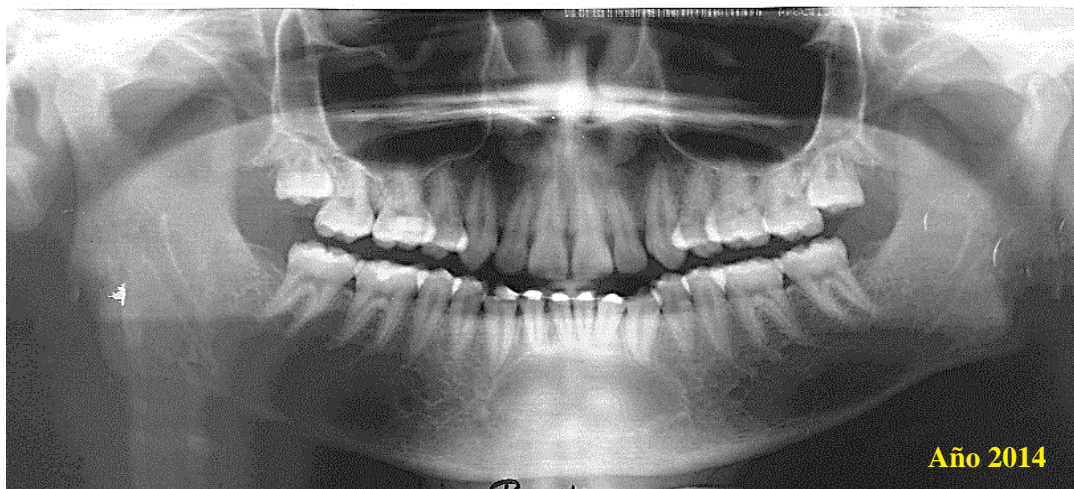


Figura 1. Radiografía panorámica.

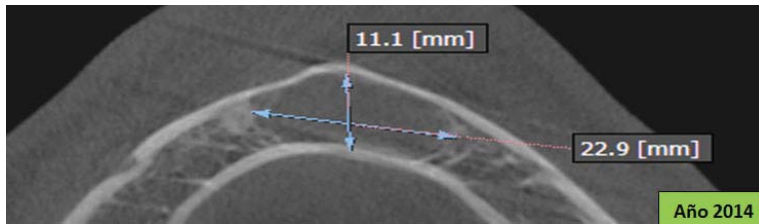


Figura 2. Corte axial de TCCB

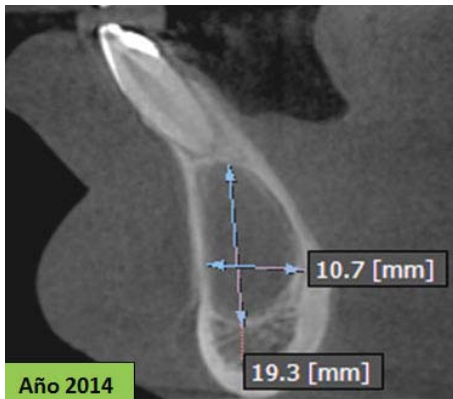


Figura 3. Corte sagital.

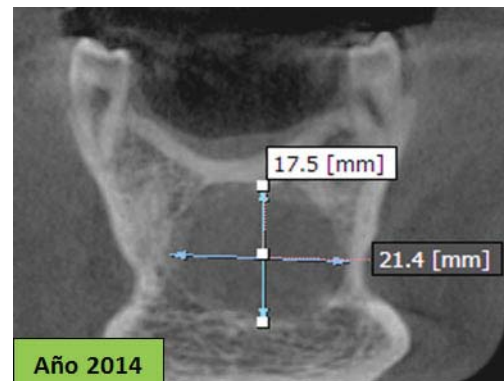


Figura 4. Corte coronal a nivel de premolares.

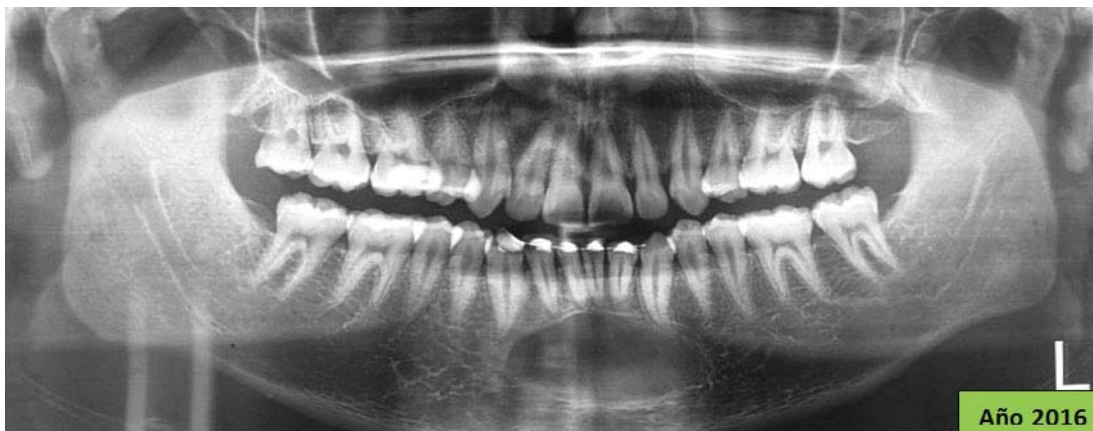


Figura 5. Radiografía panorámica.

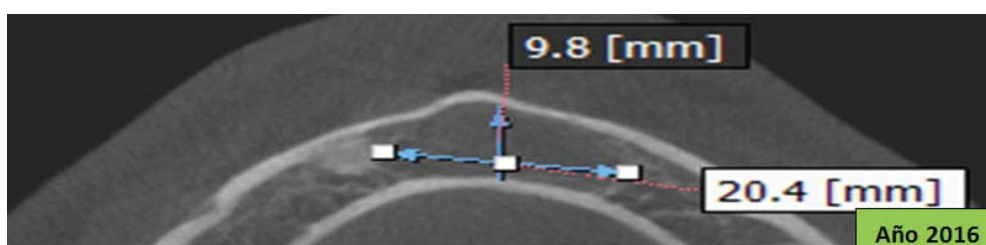


Figura 6. Corte axial.

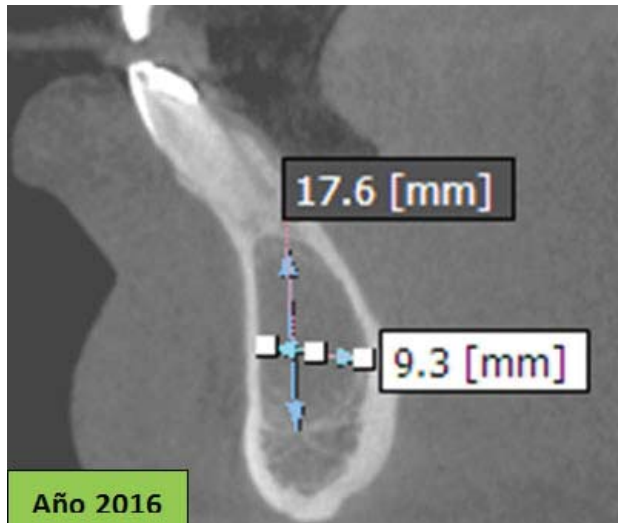


Figura 7. Corte sagital

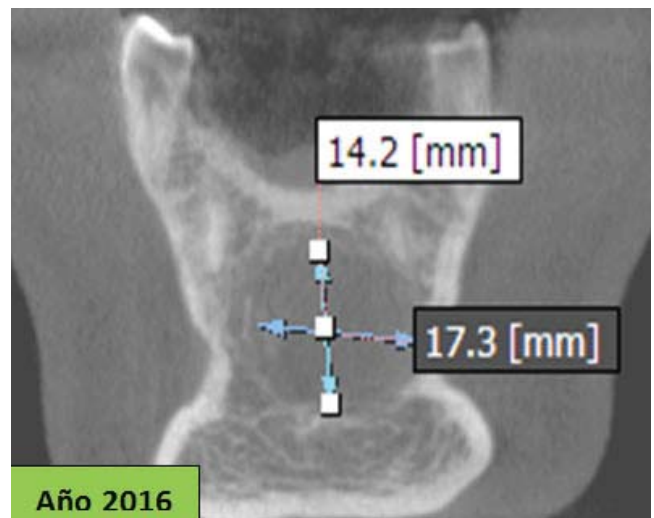


Figura 8. Corte coronal.

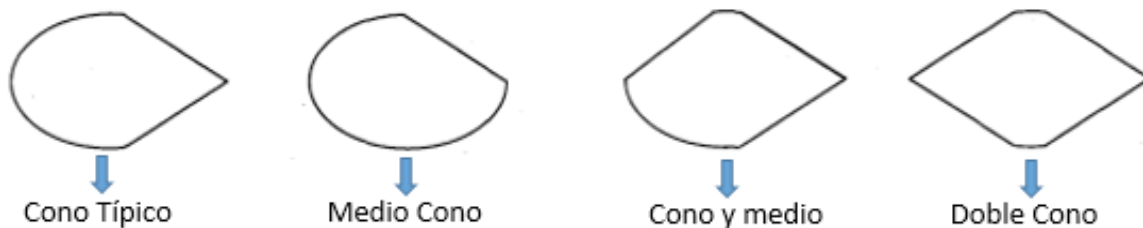


Figura 9. Variantes de quiste óseo simple en forma de cono. Imagen tomada de Copete M, et al. (13)

DISCUSIÓN

Chrcanovic et al., mencionan que Virchow en 1879, publicó el primer informe sobre QOS en el húmero y tibia (por ser zonas más comunes donde se presentan) (1).

El paciente de este reporte se encuentra en la tercera década de vida, su diagnóstico fue por hallazgo radiológico debido a que no presentó sintomatología alguna coincidiendo con lo referido en los estudios de Chrcanovic et al., (1) y Xindi J. et al (11) donde indicaron que esta lesión es asintomática enfatizando que los exámenes radiográficos de rutina permiten la detección de las lesiones consideradas hasta ahora poco frecuentes.

De acuerdo al análisis imagenológico, el QOS de este

caso es de forma ovalada comprometiendo la zona sinfisaria y parasinfisaria derecha e izquierda coincidiendo con la clasificación de Copete et al.,(13) (figura 9) y de Xindi et al., (11), donde considera formas: redondeada, ovalada o irregular. De acuerdo a sus bordes también se pueden clasificar en 4 categorías: cono, oval, redonda e irregular. Dentro de la forma de cono señalan cuatro variantes(13):

- Cono típico: en donde un borde es redondo y el opuesto es de forma triangular.
- Doble cono: en donde ambos bordes opuestos tienen forma de triángulo.
- Medio cono: un borde tiene forma redondeada y el opuesto consiste en un plano recto.
- Cono y medio: un borde tiene la forma triangular y el opuesto es parcialmente redondo.

De acuerdo a la clasificación radiológica de Matsumura et al., donde establecen que los quistes óseos solita-

rios se pueden dividir en 3 tipos, propusieron que cada tipo poseía diferente etiología (14), los tipos son:

-Tipo I: de características típicas radiológicas originándose de una hemorragia intra medular.

-Tipo II: presenta expansión ósea lateral, cuerpos calcificados y una cavidad ósea vacía causada por la degeneración quística de las lesiones óseas fibrosas.

-Tipo III: lesiones radiolúcidas mal definidas, en una displasia fibrosa generada por la degeneración focal en el proceso de formación de hueso.

El caso de este reporte fue tipo I por ser una imagen radiolúcida de límites bien definidos y de bordes corticalizados.

En este caso la lesión se ubica en sínfisis y parasínfisis derecha e izquierda acordando con estudios realizados por Chrcanovic et al.,(1), Vélez et al.,(7) y Almache et al.,(10) donde concluyeron que el QOS representa entre el 1% y el 1,2% de los quistes maxilares comprometiendo la sínfisis y cuerpo mandibular con mayor frecuencia, pudiéndose asociar su incidencia a zona de primer impacto ante cualquier accidente (1,2,7).

CONCLUSIONES

Al no presentar sintomatología alguna su diagnóstico es un hallazgo radiográfico, por lo tanto se debería considerar siempre el uso de la radiografía panorámica como protocolo antes de iniciar un tratamiento; esto hubiese servido para descartar si el origen del QOS fue por trauma o por el tratamiento ortodóntico. Al realizar los controles imagenológicos de la lesión después de 2 años, sin haber recibido tratamiento alguno, se puede concluir que su involución es lenta y tardaría mucho más tiempo para que ésta cavidad ósea cicatrice. Al no existir estudios que nos indiquen en cuanto tiempo remite el QOS sin recibir tratamiento quirúrgico, se considera necesario seguir realizando un control imagenológico.

Correspondencia:

Rosa Elizabeth Cruz Sánchez

Correo electrónico: eliza_372_00@hotmail.com

REFERENCIAS BIBLIOGRAFICAS

1. Chrcanovic BR, López R, Freire M. Quiste óseo simple: reporte de un caso y revisión de la literatura. Av

Odontostomatol. 2011; 27(4):207-13.

2. Saia G, Fusetti S, Emanuelli E, Ferronato G, Procopio O. Intraoral endoscopic enucleation of a solitary bone cyst of the mandibular condyle. *Int. J. Oral Maxillofac. Surg.* 2012; 41(3):317-20.
3. Orozco D, Gainza-Cirauqui ML. Movimientos ortodónticos y quiste óseo traumático. *Rev Elect Odontol, ULACIT – Costa Rica.* 2013; 6(1):38-43.
4. Saquete R, de Santana T, Cavalcanti V, Silva J, Sávio E, et al. Traumatic bone cyst of the mandible: a review of 26 cases. *Baz. J. Otorhinolaryngol.* 2012; 78(2):16-21.
5. Subramaniam P, Kumar K, Ramakrishna T, Bhadrana A. Bone regeneration with plasma-rich-protein following enucleation of traumatic bone cyst. *Eur J Dent.* 2013; 7(3):377-81.
6. Caviglia S. Quiste óseo traumático: descripción y resolución de un caso clínico. *Rev ADM.* 2013;70(2):98-102.
7. Madiraju G, Yallamraju S, Rajendran V, Srinivasa-Rao K. Solitary bone cyst of the mandible: a case report and brief review of literature. *BMJ Case Rep.* 2014;2014:0-0. doi: 10.1136/bcr-2013-200945
8. El-Naggar, Chan J, Grandis J, Takata T, Slootweg P. *WHO classification of head and neck tumours.* Geneva: WHO; 2017.p. 285-92.
9. Massaharu E, Abdala R, Pidorodeski C, Bannwart E, Oliveira J, Laurencio S, et al. Simple bone cyst mimicking Stafne bone defect. *J Craniofac surg.* 2018;00:1-2.
10. Cazar M, Miranda J, Brau A, Recendez N. Tratamiento de quiste óseo traumático mandibular de grandes dimensiones. Revisión de la literatura y reporte de un caso. *Univ Odontol.* 2012; 31(67):71-6.
11. Xindi J, Gang L, Xinhong W, Linlin C, Xing K, Zhen T, et al. Simple bone cyst of the jaw: a retrospective study of 11 cases. *West China Journal of Stomatology.* 2016; 34(3):272-6.
12. Ruiz V, Calderón V, Beltrán J, Yupanqui A, Huamán J, Quesada M, et al. Quiste óseo aneurismático en cóndilo mandibular: reporte de caso. *Rev Estomatol Herediana.* 2011;21(1):24-9.
13. Copete M, Kawamata A, Langlais R. Solitary bone cyst of the jaws. *Oral Surg Oral Med Oral Pathol Oral Radiol Endod.* 1998; 85:221-4.
14. Matsumura S, Murakami S, Kakimoto S, Furukawa S, Kishino M, Ishida T, et al. Histopathologic and radiographic findings of the simple bone cyst. *Oral Surg Oral Med Oral Pathol Oral Radiol Endod.* 1998; 85(5):619-25.

Recibido: 04-12-2017

Aceptado: 17-03-2018